

# **TRACTAMENT DEL PEU DIABÈTIC**

**DRA. GEMMA ARNEDO I VALERO**

CIRURGIÀ VASCULAR I ENDOVASCULAR  
UNITAT D'ANGIOLOGIA I CIRURGIA VASCULAR  
FUNDACIÓ HOSPITAL DE L'ESPERIT SANT

ABRIL 2015

# *ENFERMETAT MULTIFACTORIAL*

## QUÈ SIGNIFICA ?

VARIES CAUSES:

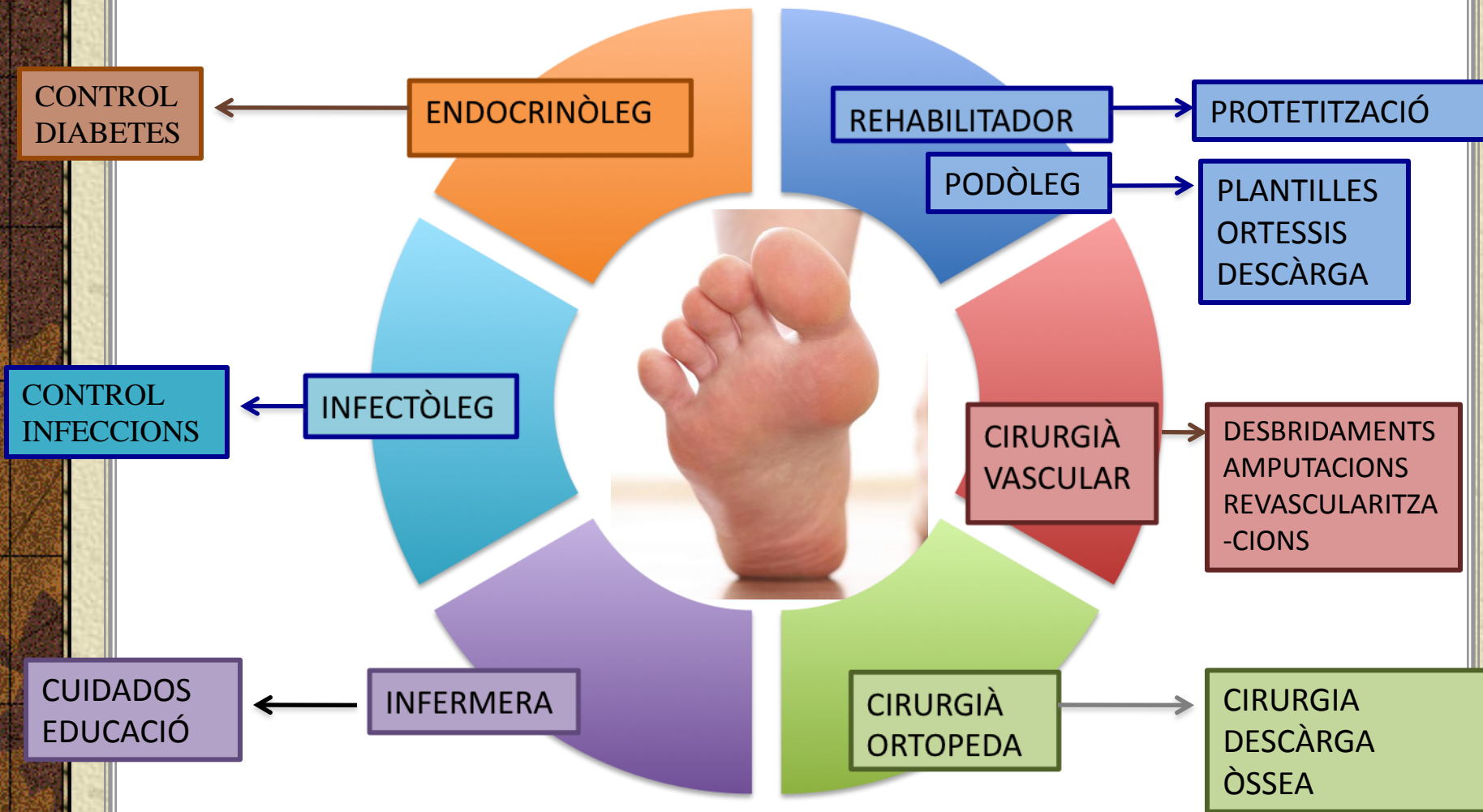1. NEUROPATIA
2. DEFORMITAT ÒSSEA
3. MICROANGIOPATIA
4. INFECCIÓ
5. + / -

MACROANGIOPATIA

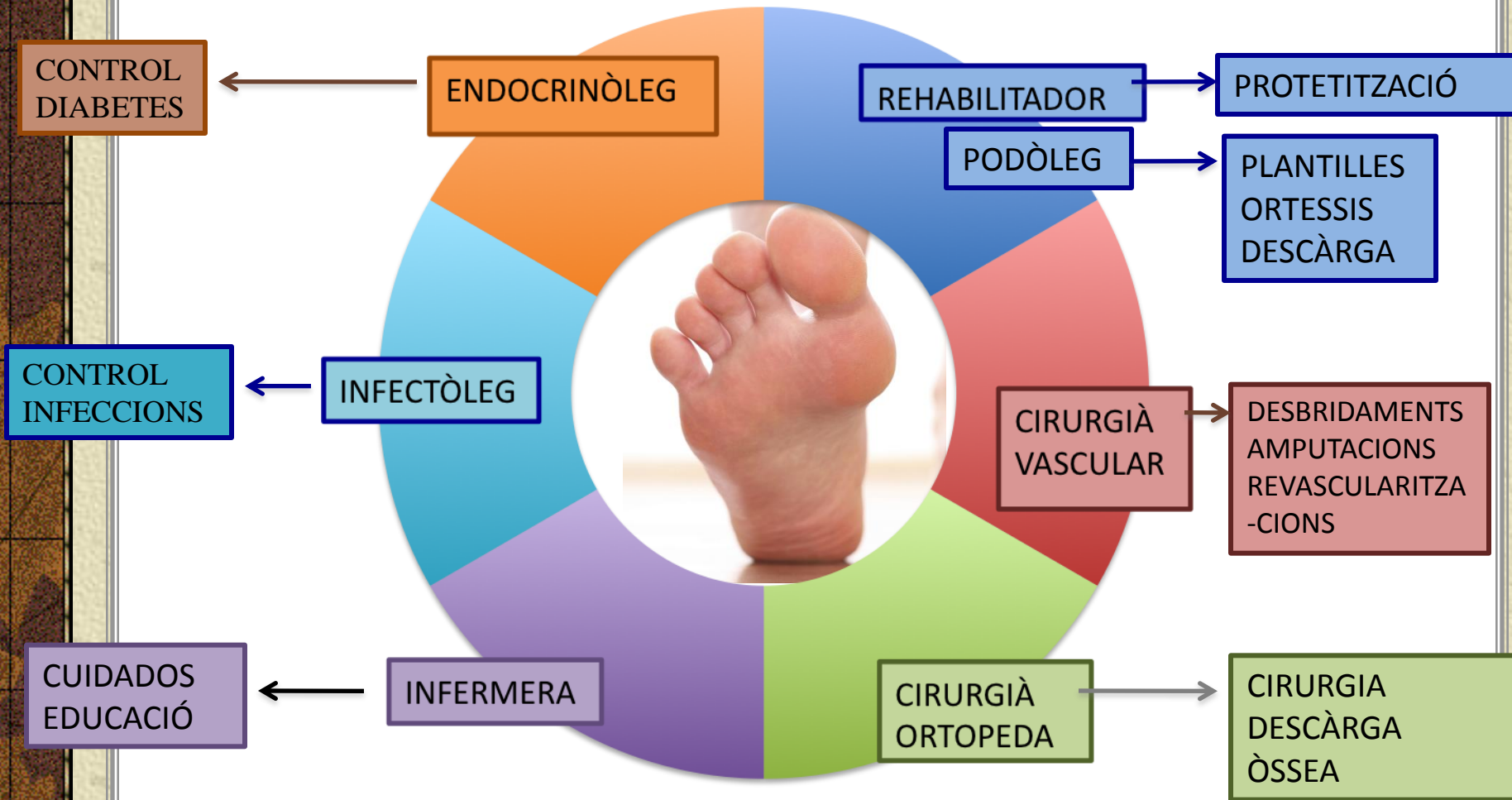
EQUIP MULTIDISCIPLINARI

---

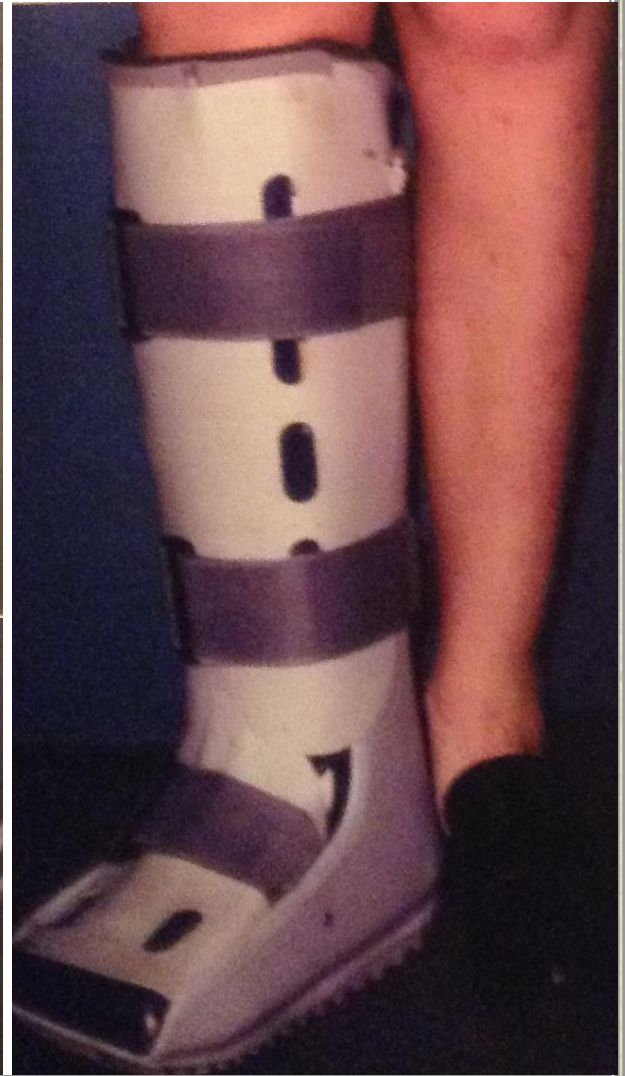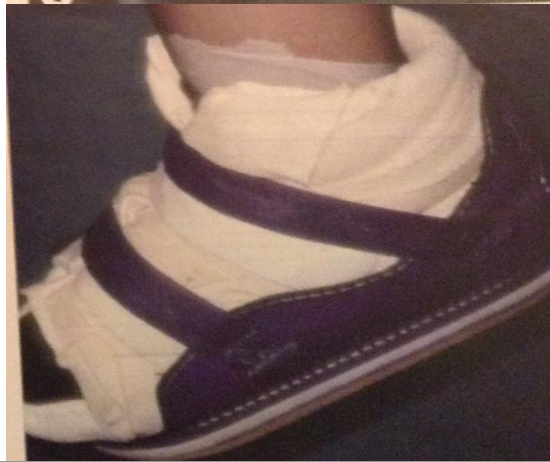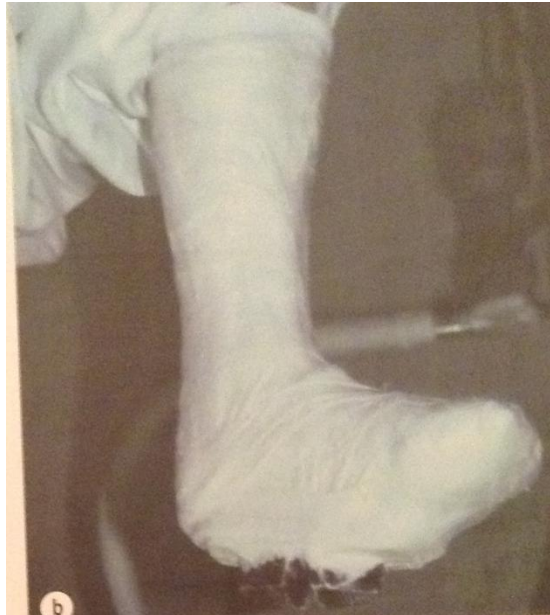
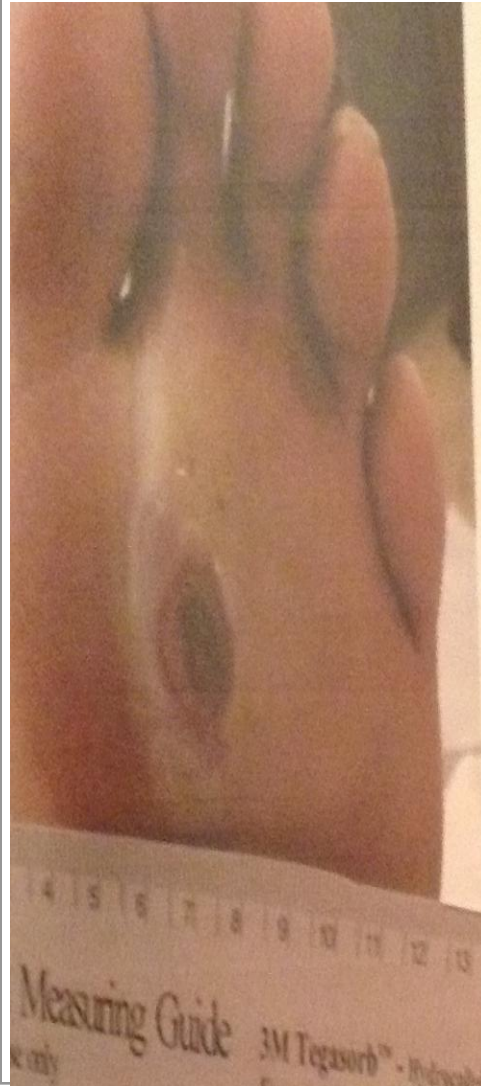# EQUIP MULTIDISCIPLINARI



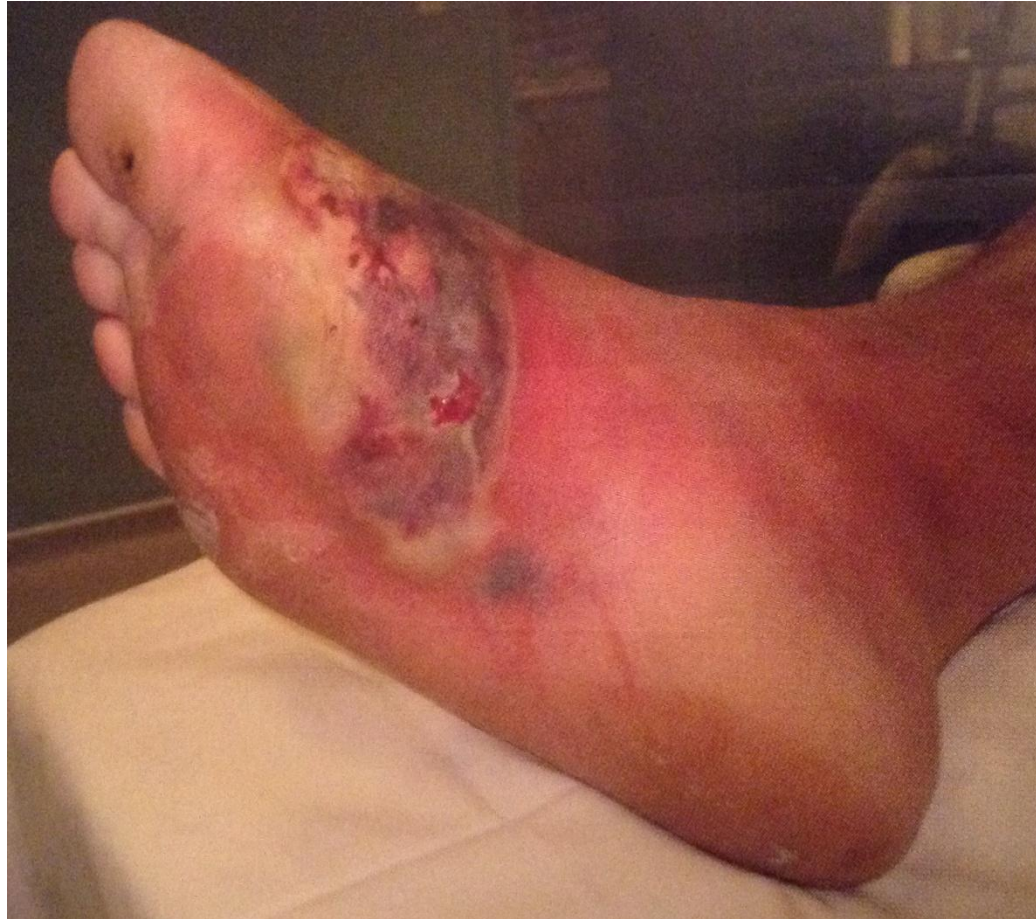# EQUIP MULTIDISCIPLINARI



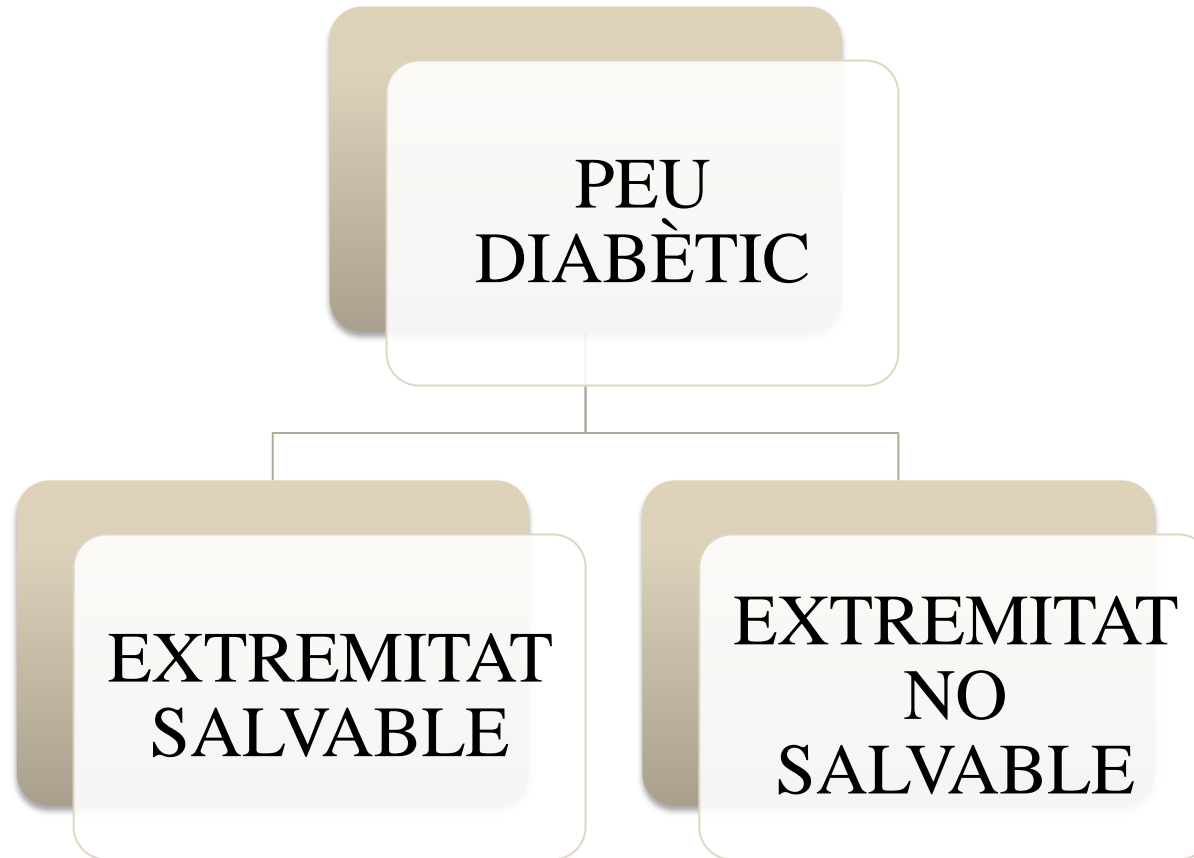# PREVENCIÓ SECUNDÀRIA



# EVOLUCIÓ de les LESIONS



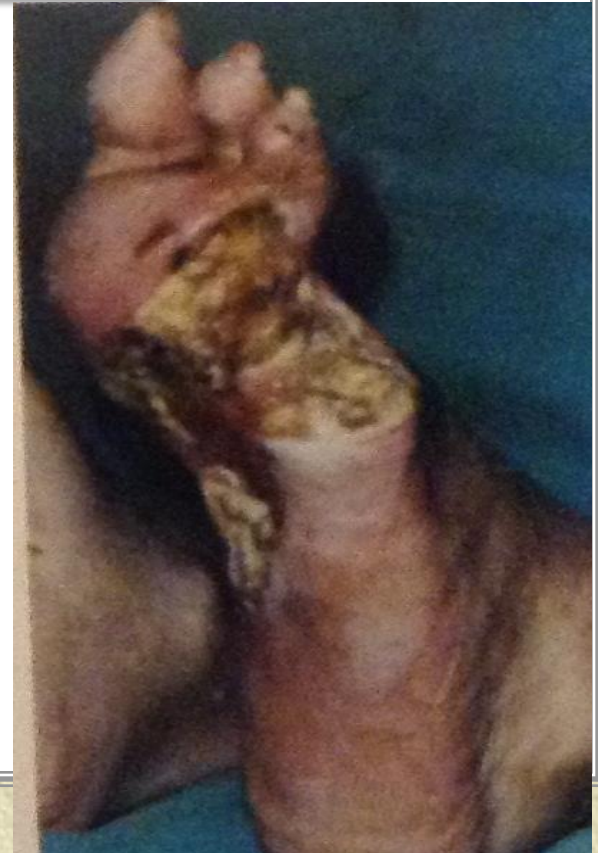
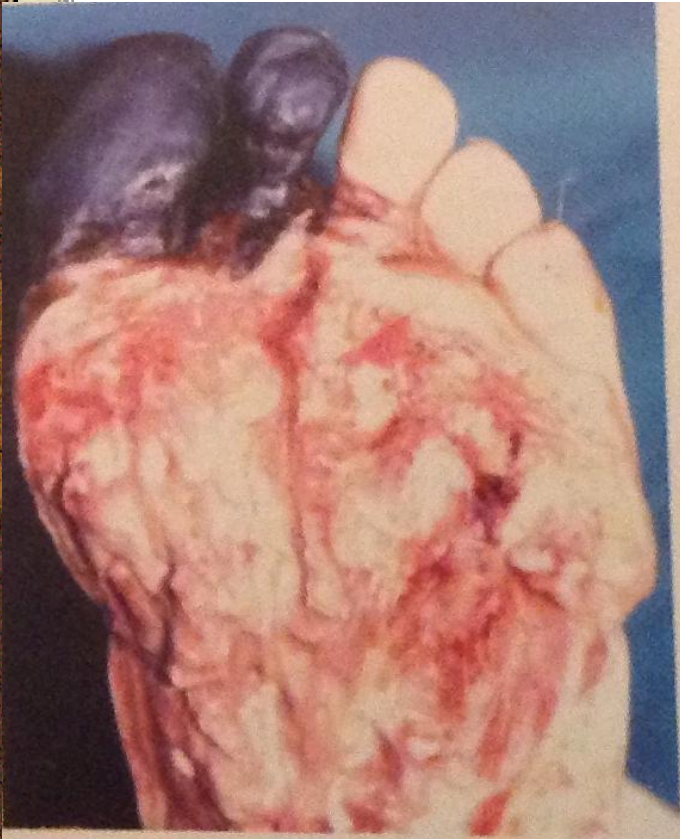# TRACTAMENT CIRURGIÀ VASCULAR



PEU  
DIABÈTIC

EXTREMITAT  
SALVABLE

EXTREMITAT  
NO SALVABLE





PEU  
DIABÈTIC

EXTREMITAT  
SALVABLE

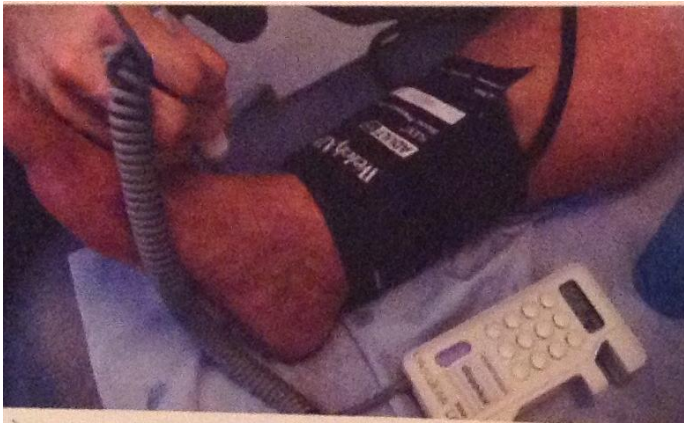
EXTREMITAT  
NO  
SALVABLE

AMPUTACIÓ  
MAJOR

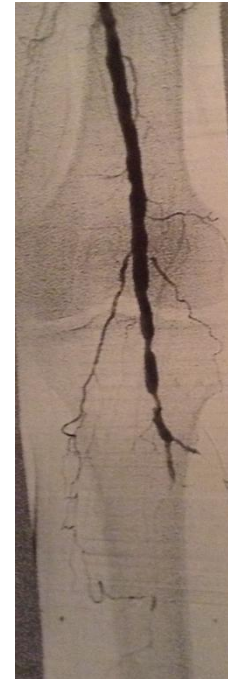SANG

# CÓM SABEM FINS ON ARRIBA LA SANG ?

## CÀLCUL ITB



## PROBES IMATGE



- CARTOGRAFIES ARTERIALS AMB ECO-DOPPLER.
- ANGIO-RM.
- ARTERIOGRAFIES.

PEU  
DIABÈTIC

EXTREMITAT  
SALVABLE

EXTREMITAT  
NO  
SALVABLE

AMPUTACIÓ  
MAJOR

SANG

INGLE

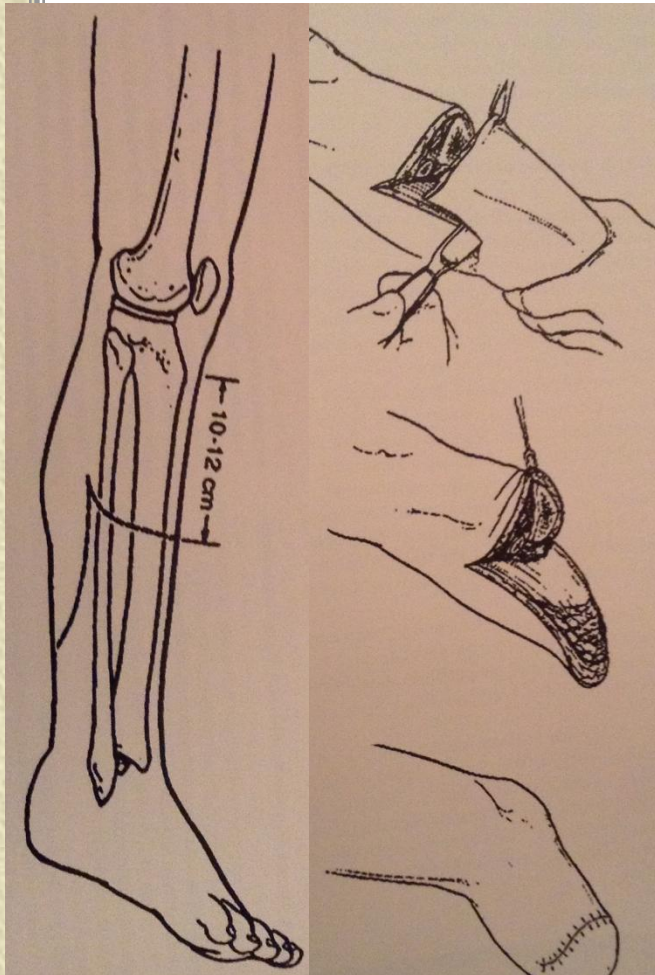
GENOLL

SUPRACONDILEA

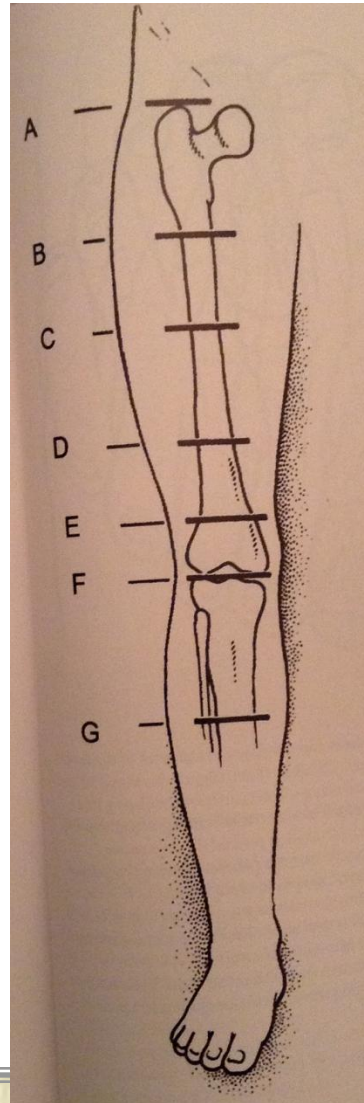
INFRACONDÍLEA

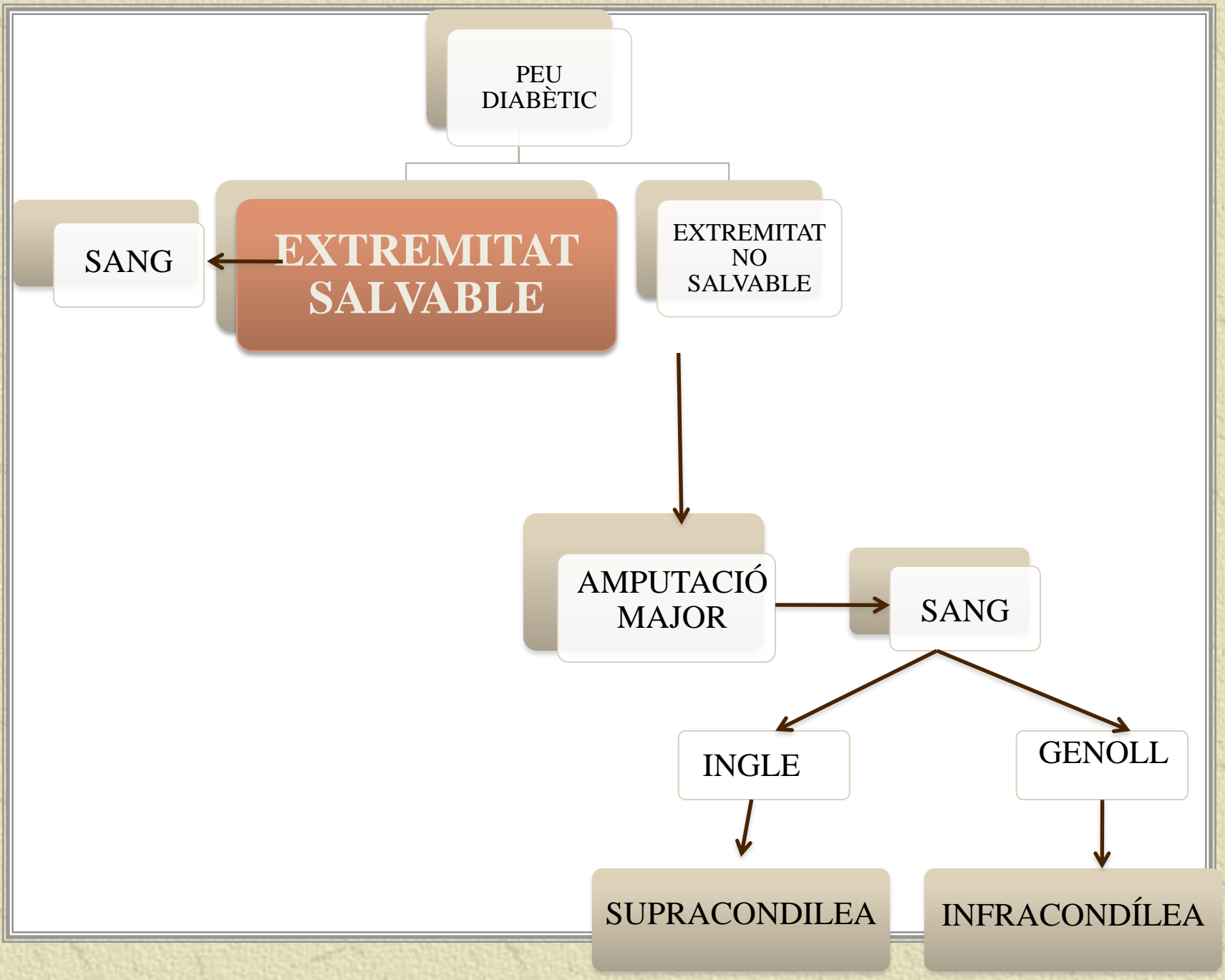
# QUÈ ÉS UNA AMPUTACIÓ .....

INFRACONDÍLEA



SUPRACONDÍLEA





PEU  
DIABÈTIC

SANG

**EXTREMITAT  
SALVABLE**

EXTREMITAT  
NO  
SALVABLE

AMPUTACIÓ  
MAJOR

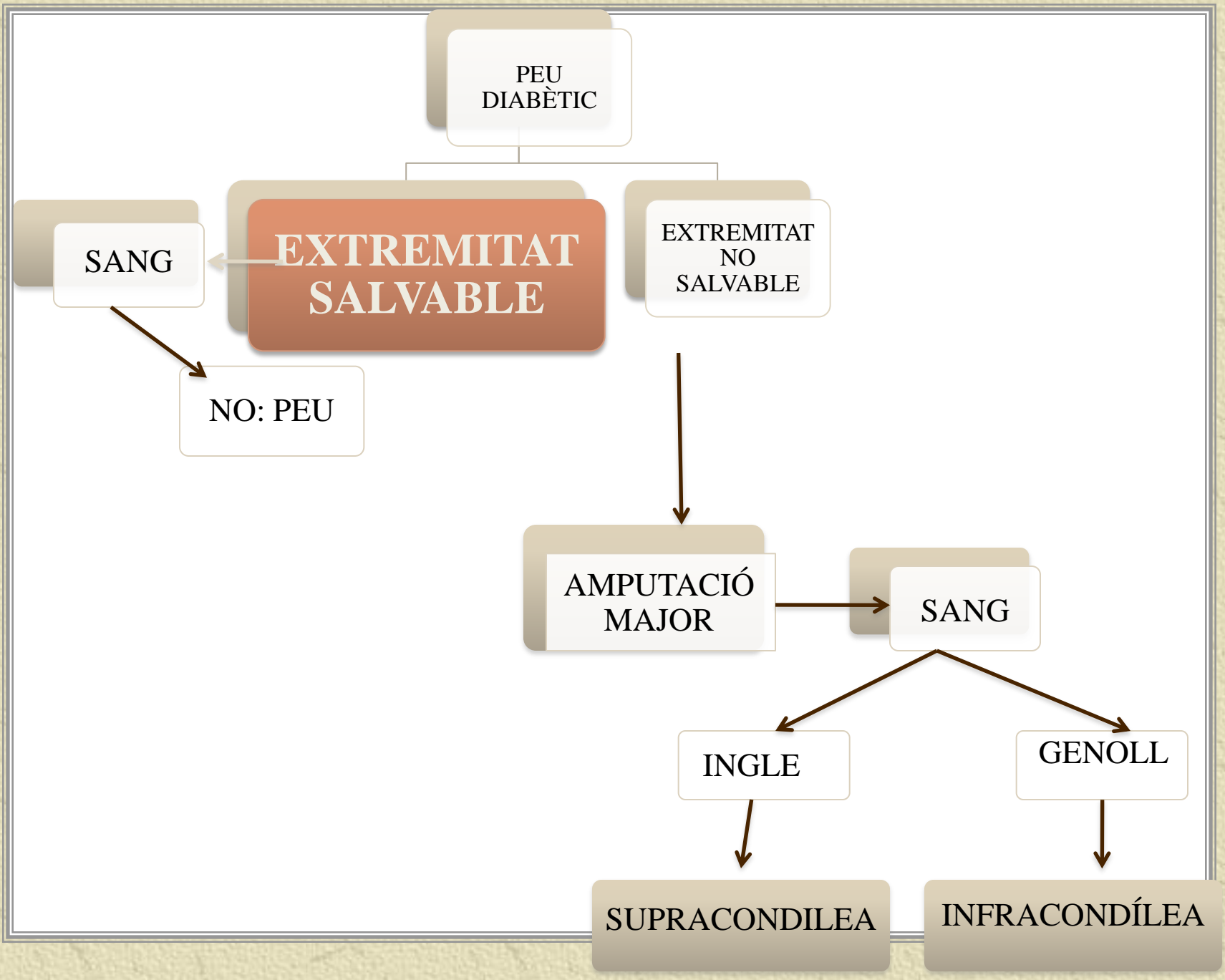
SANG

INGLE

GENOLL

SUPRACONDILEA

INFRACONDÍLEA



PEU  
DIABÈTIC

**EXTREMITAT  
SALVABLE**

EXTREMITAT  
NO  
SALVABLE

SANG

NO: PEU

AMPUTACIÓ  
MAJOR

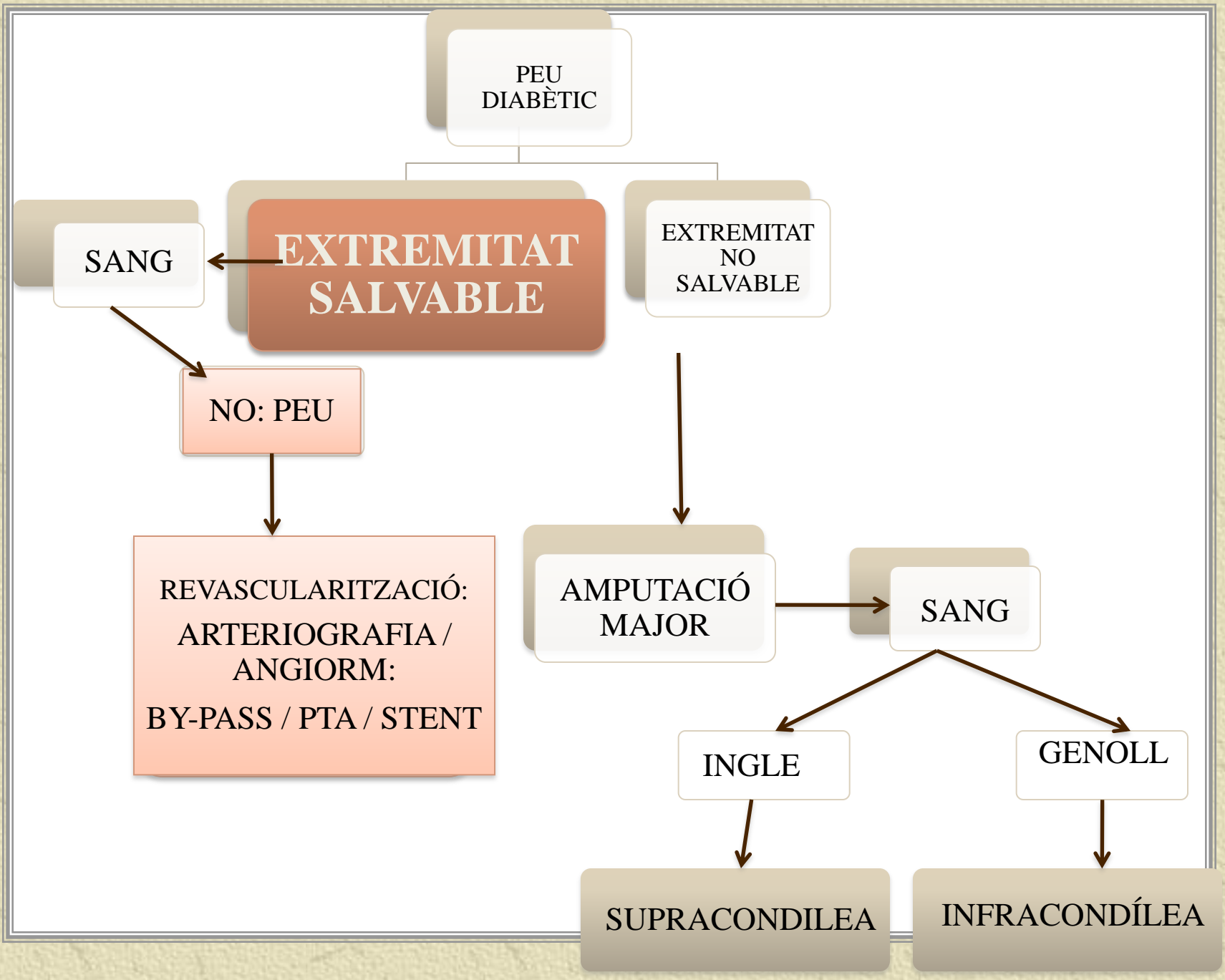
SANG

INGLE

GENOLL

SUPRACONDILEA

INFRACONDÍLEA



PEU  
DIABÈTIC

**EXTREMITAT  
SALVABLE**

EXTREMITAT  
NO  
SALVABLE

SANG

NO: PEU

REVASCULARITZACIÓ:  
ARTERIOGRAFIA /  
ANGIORM:  
BY-PASS / PTA / STENT

AMPUTACIÓ  
MAJOR

SANG

INGLE

GENOLL

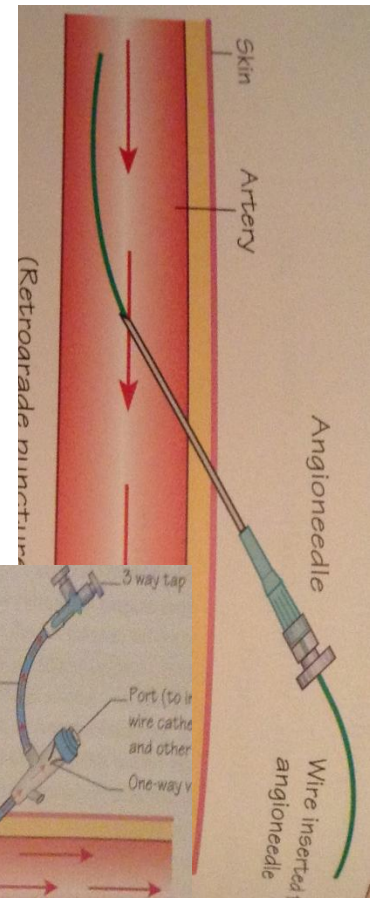
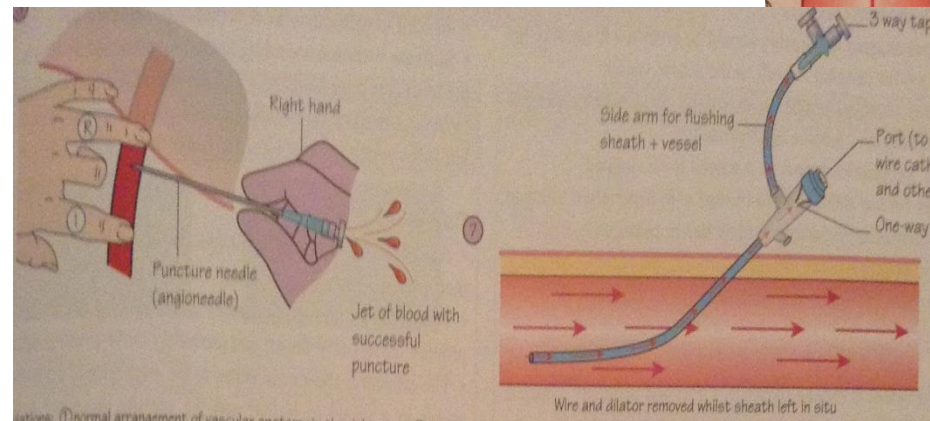
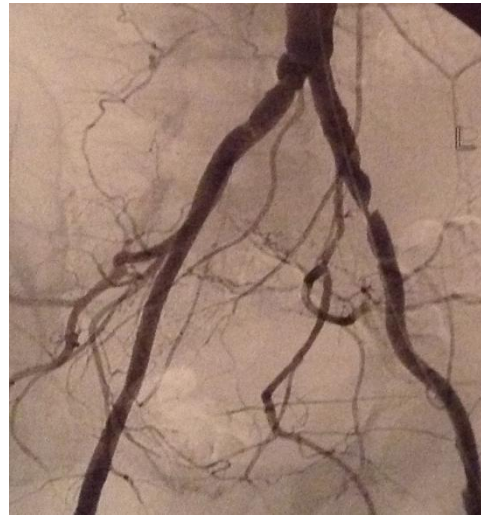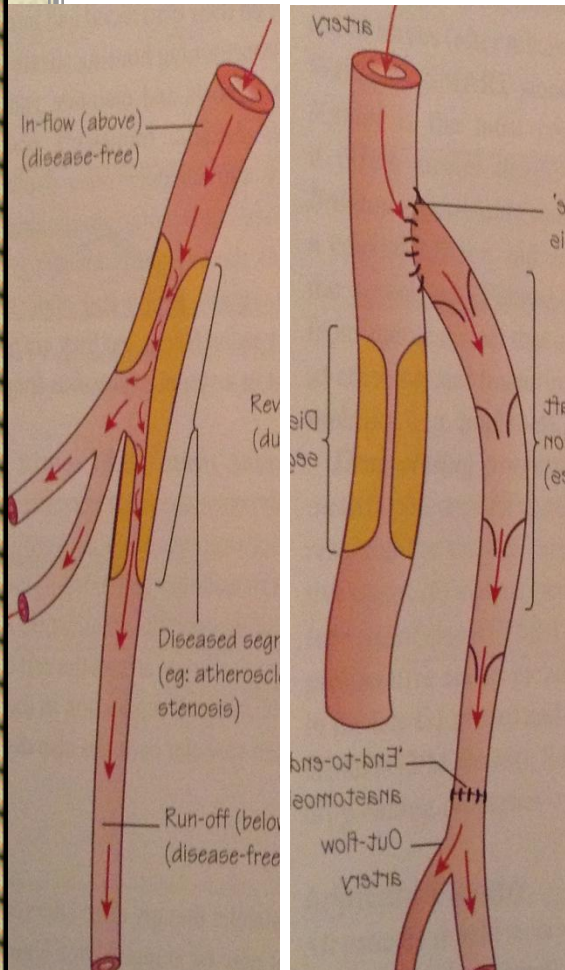
SUPRACONDILEA

INFRACONDÍLEA

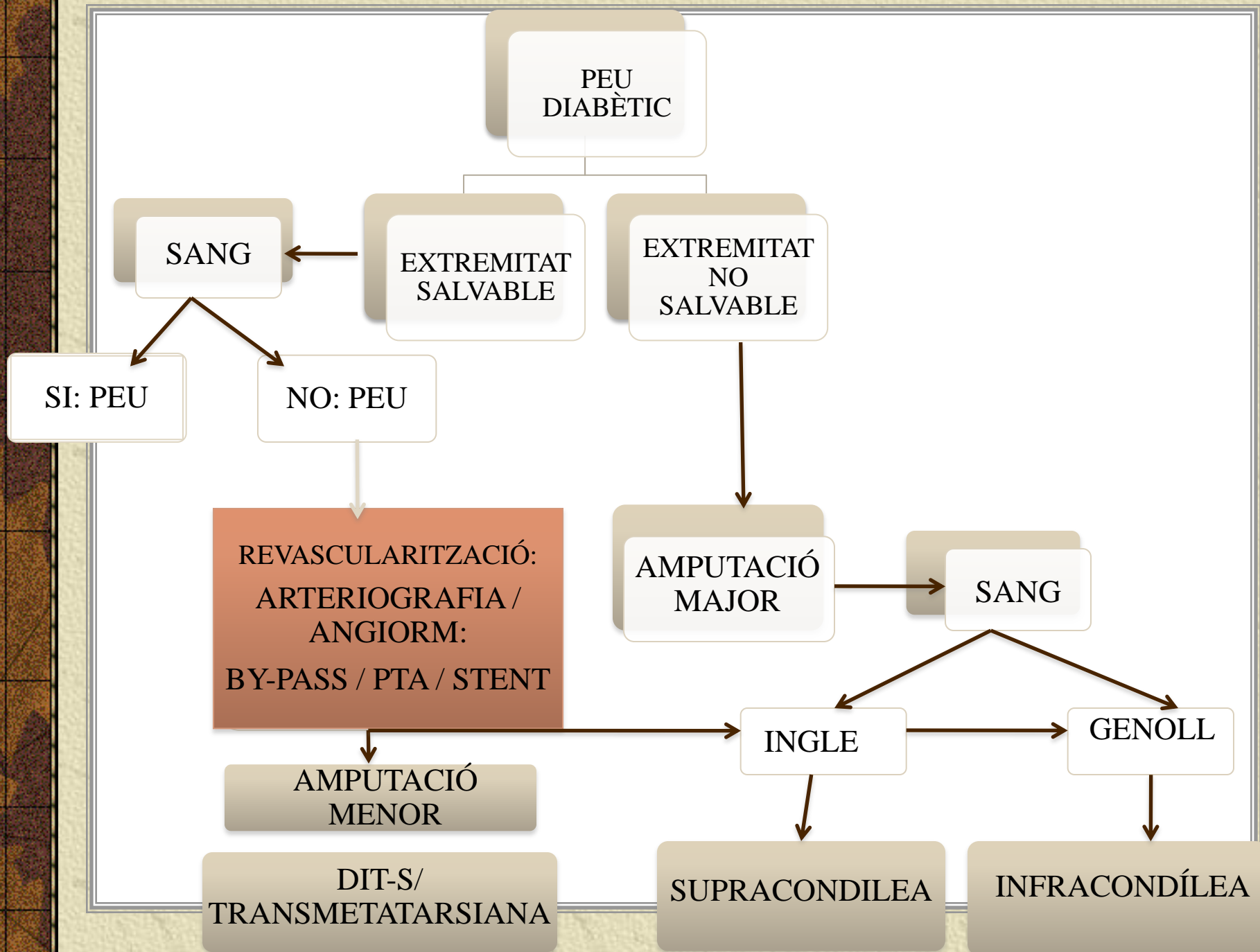
# QUÈ VOL DIR REVASCULARITZACIÓ?

## BY-PASS

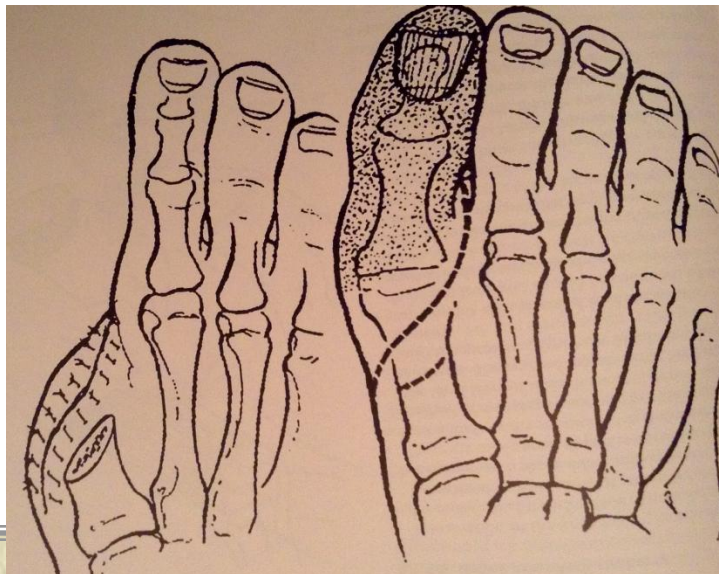
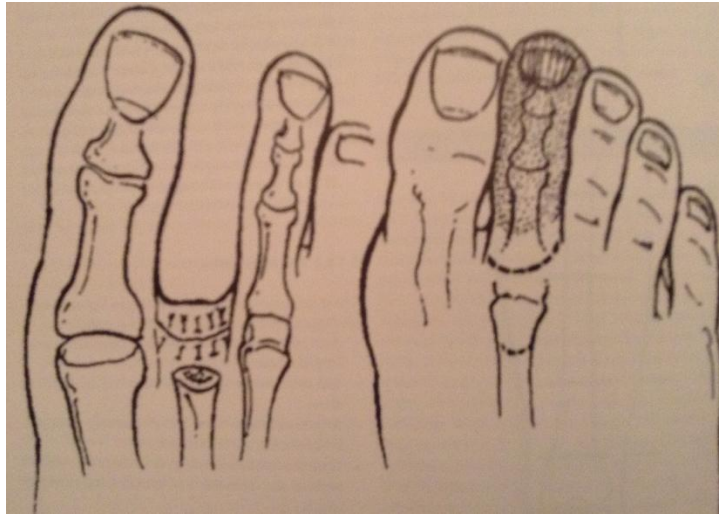
## ENDOVASCULAR



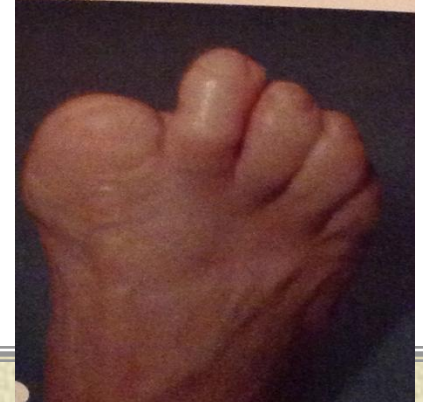
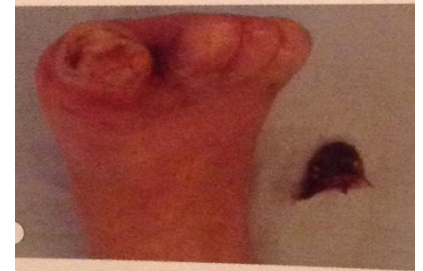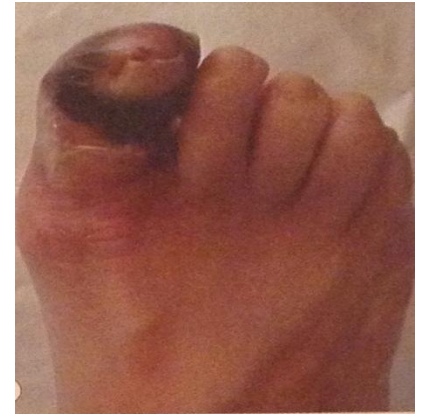




# QUÈ ÉS UNA AMPUTACIÓ MENOR?

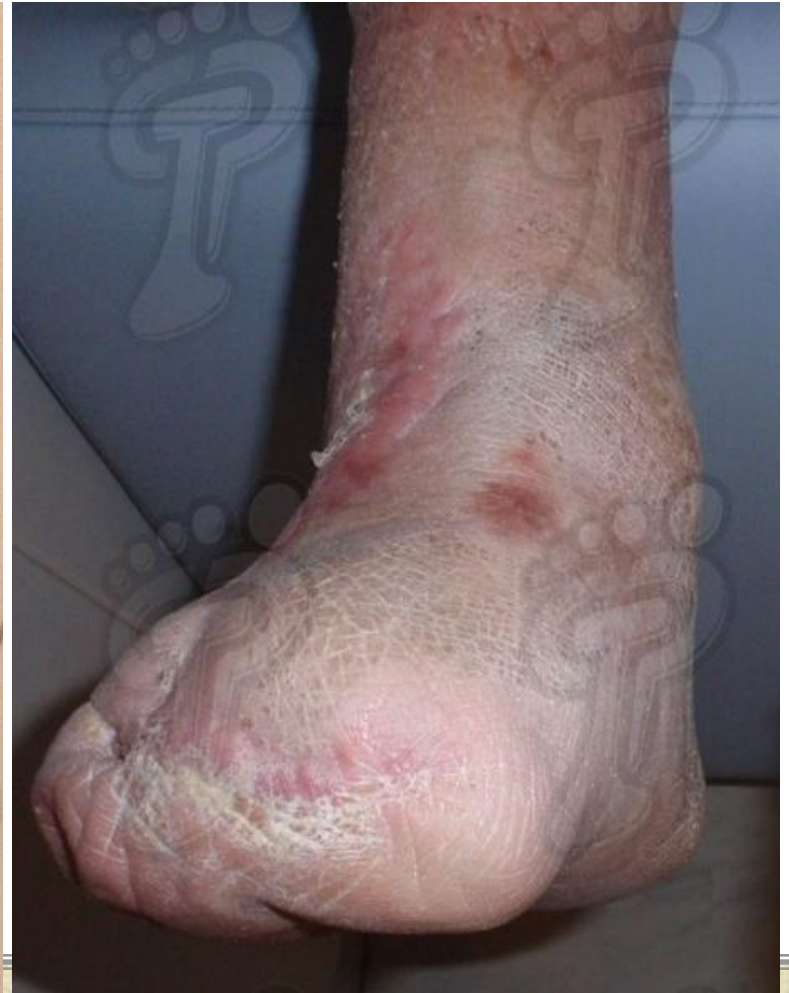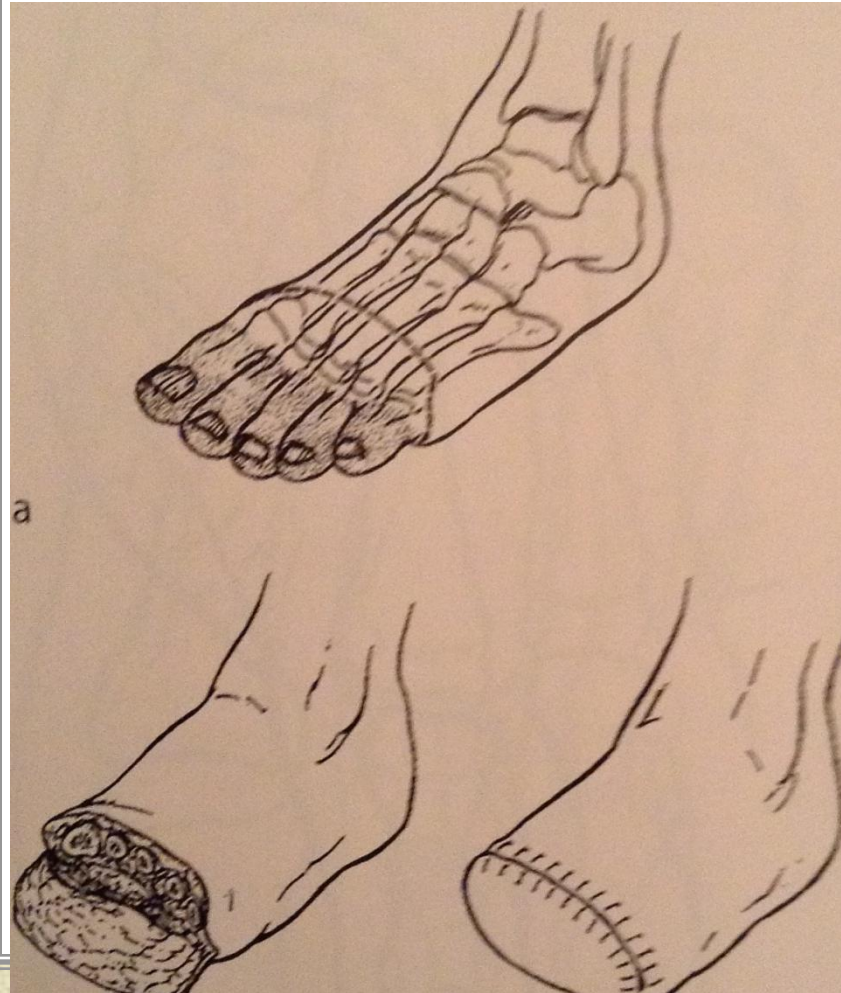


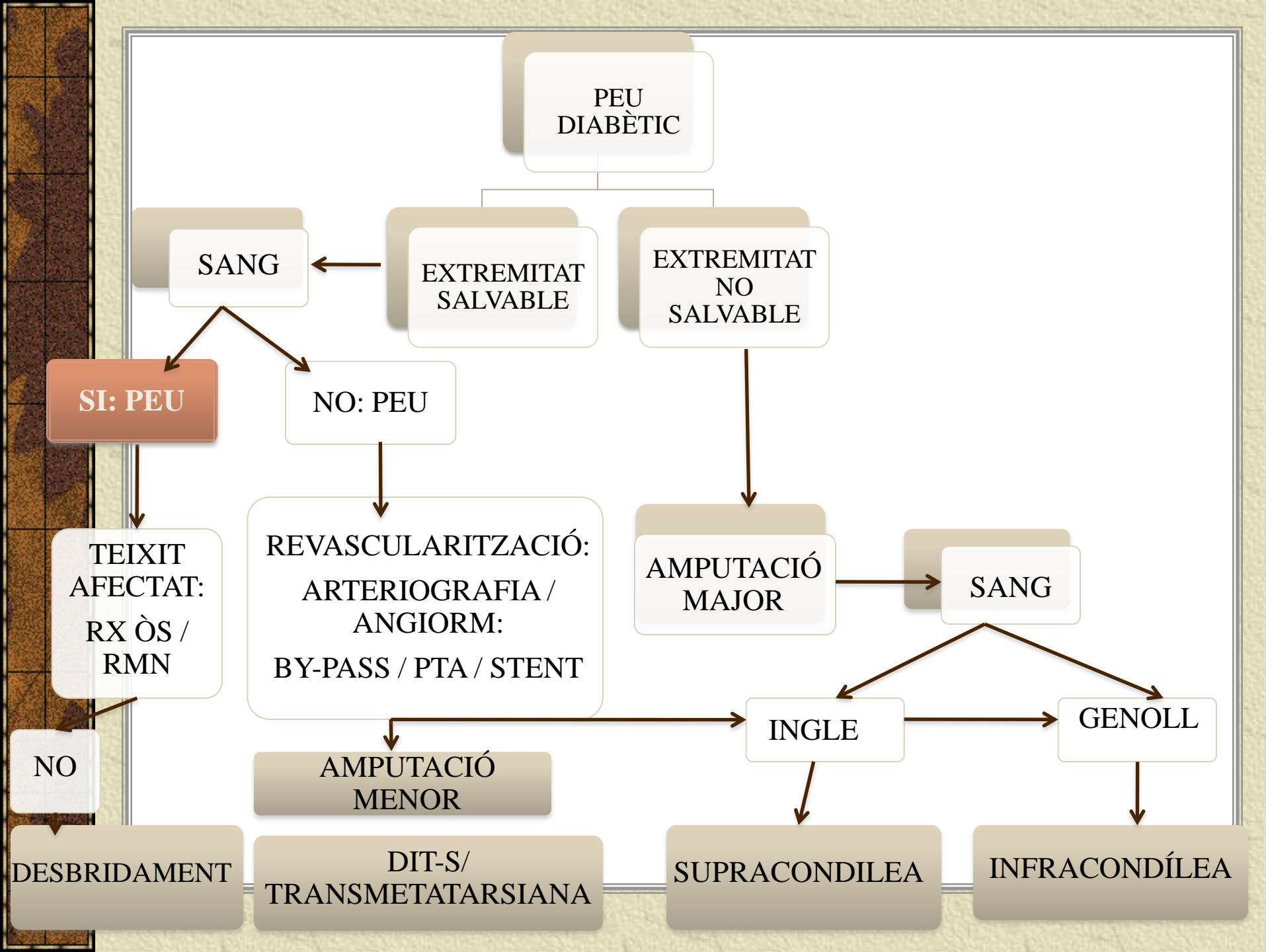
DIT-S



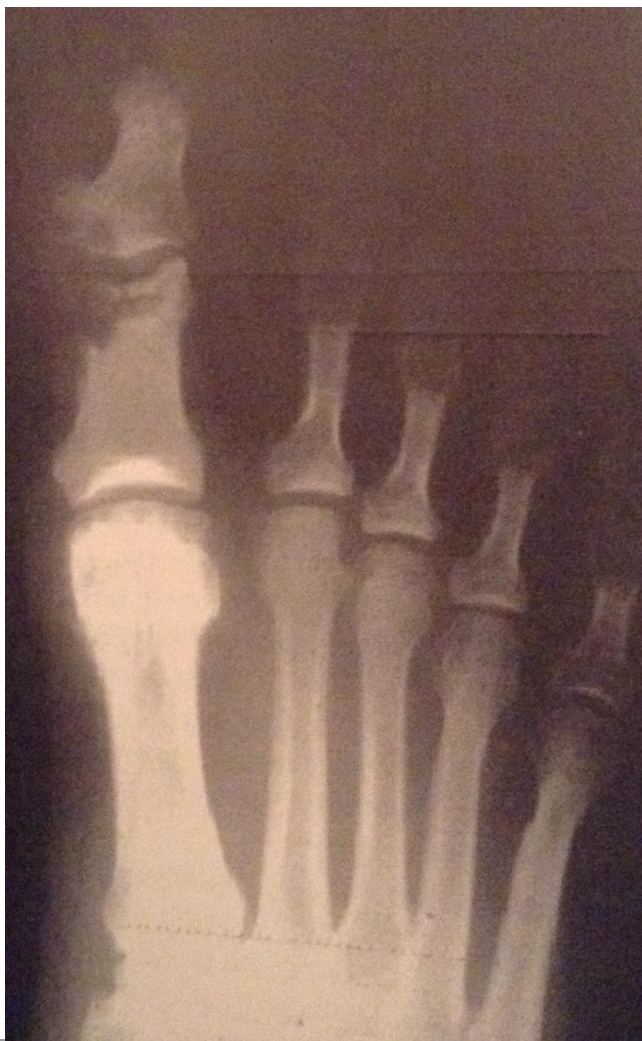
# QUÈ ÉS UNA AMPUTACIÓ MENOR?

## TRANSMETATARIANA

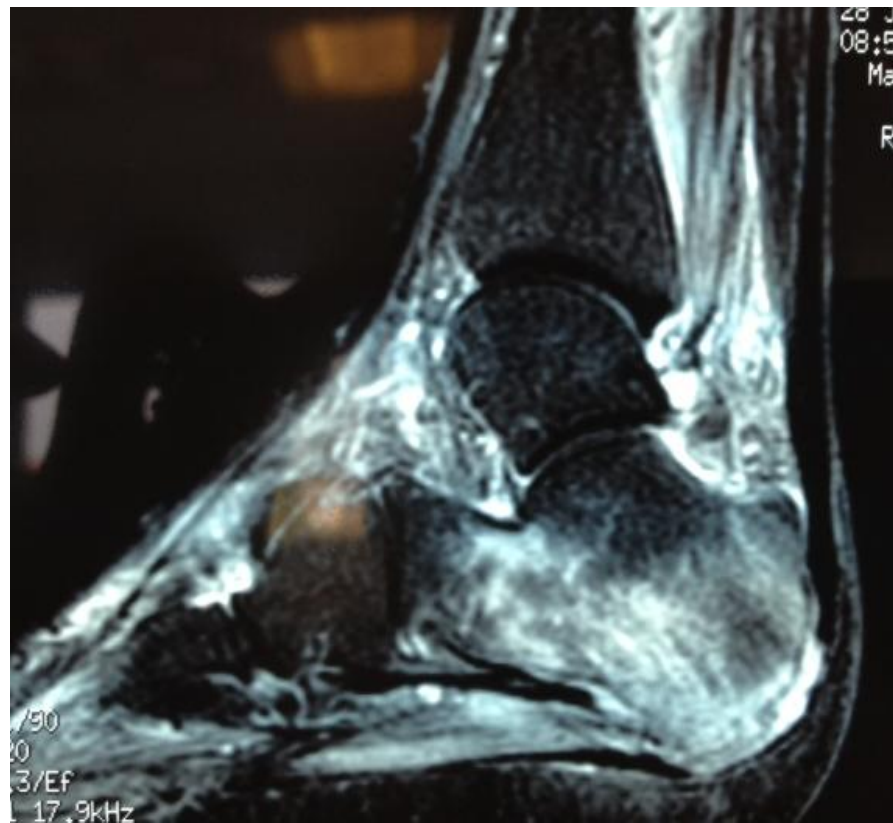



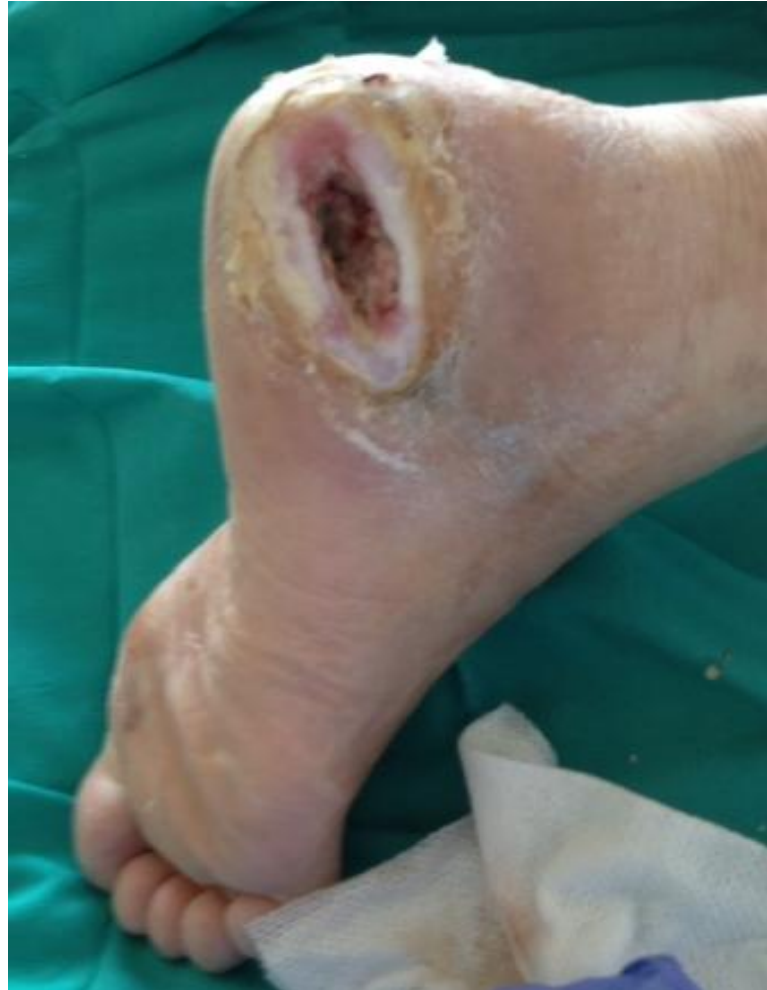RX

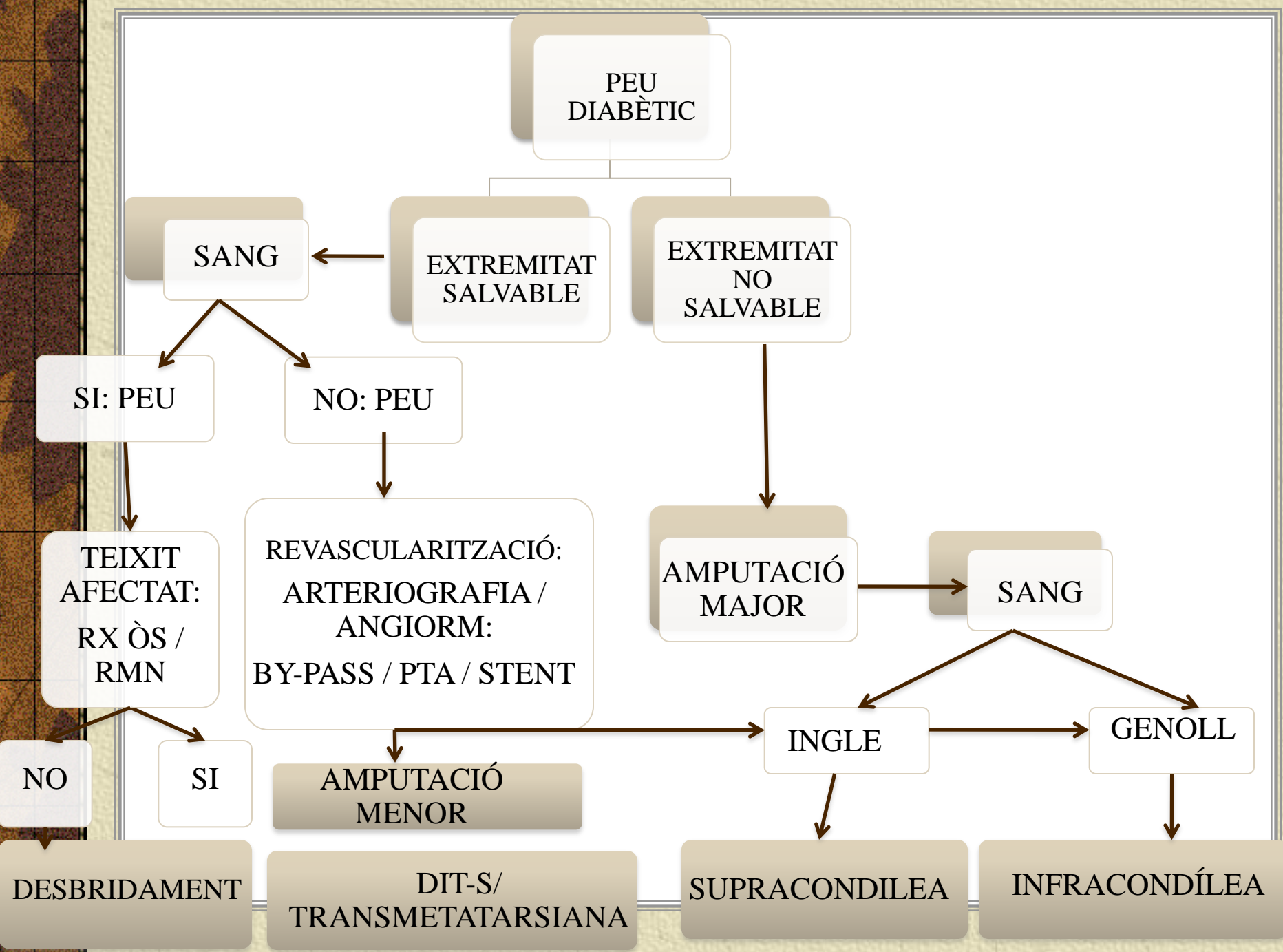


RMN



# QUÈ ÉS UN DESBRIDAMENT QUIRÚRGIC?





PEU  
DIABÈTIC

SANG

EXTREMITAT  
SALVABLE

EXTREMITAT  
NO  
SALVABLE

SI: PEU

NO: PEU

TEIXIT  
AFECTAT:  
RX ÒS /  
RMN

REVASCULARITZACIÓ:  
ARTERIOGRAFIA /  
ANGIORM:  
BY-PASS / PTA / STENT

AMPUTACIÓ  
MAJOR

SANG

NO

SI

AMPUTACIÓ  
MENOR

INGLE

GENOLL

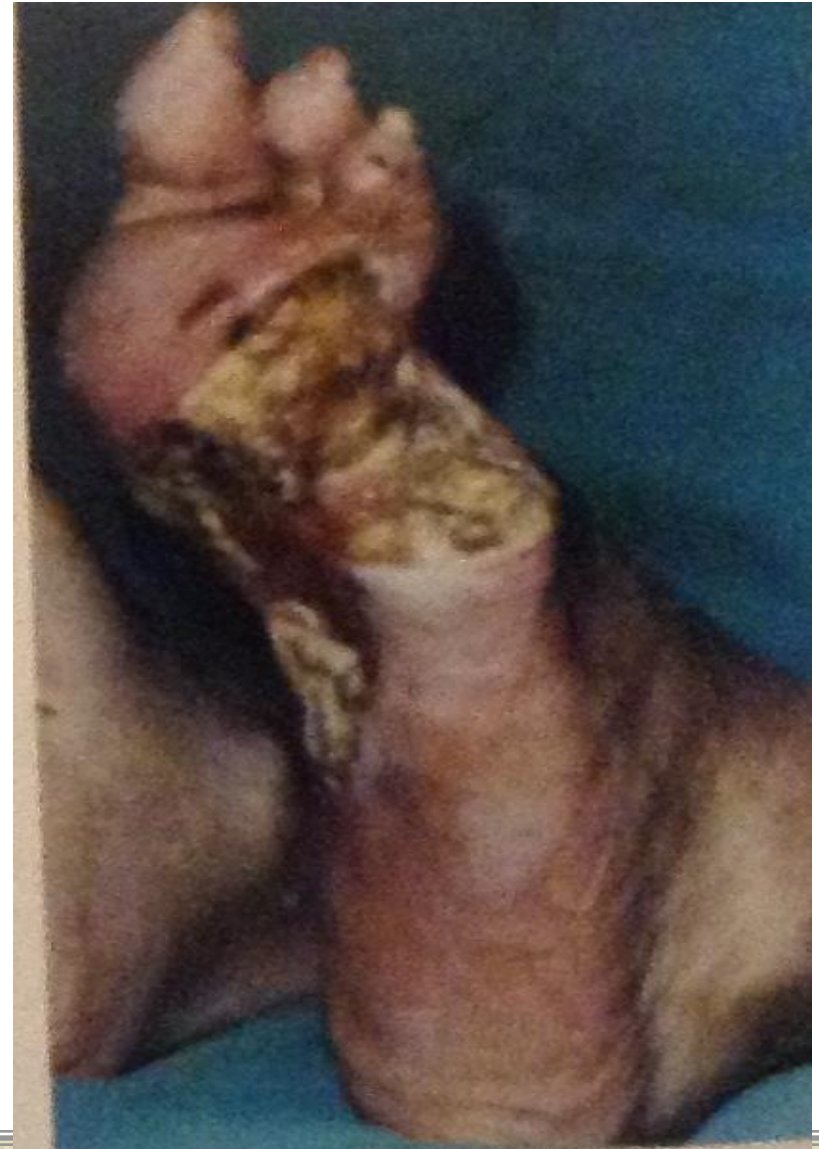
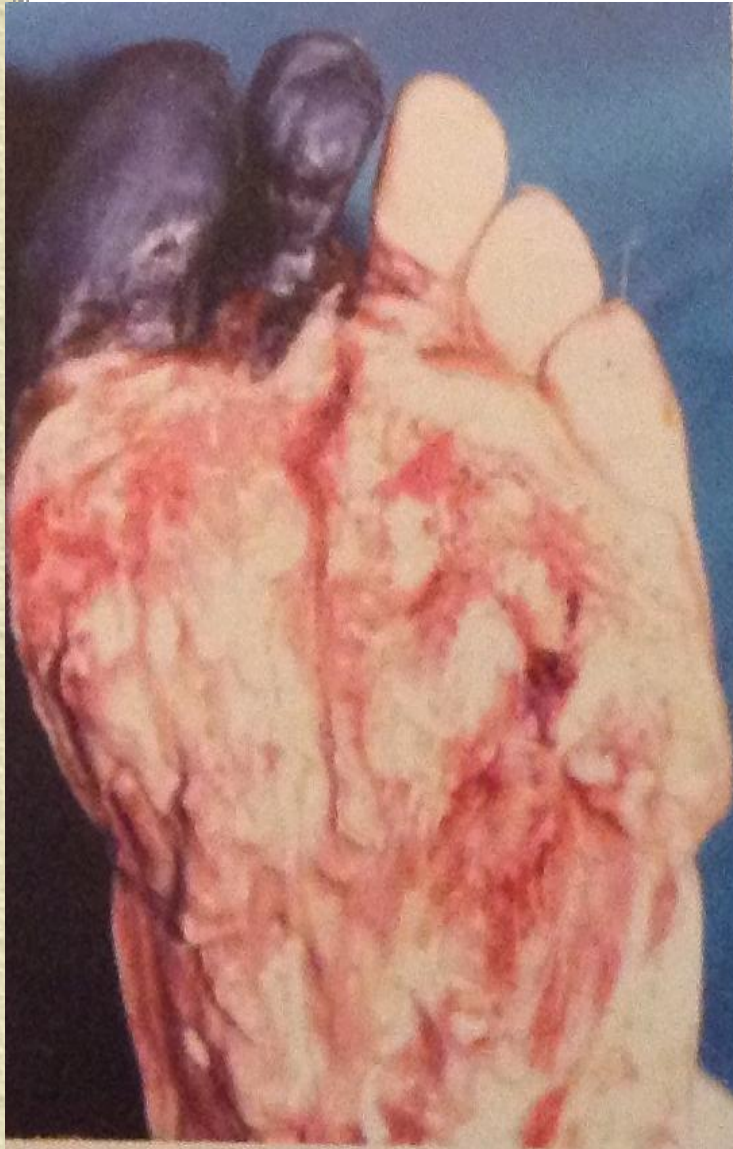DESBRIDAMENT

DIT-S/  
TRANSMETATARSIANA

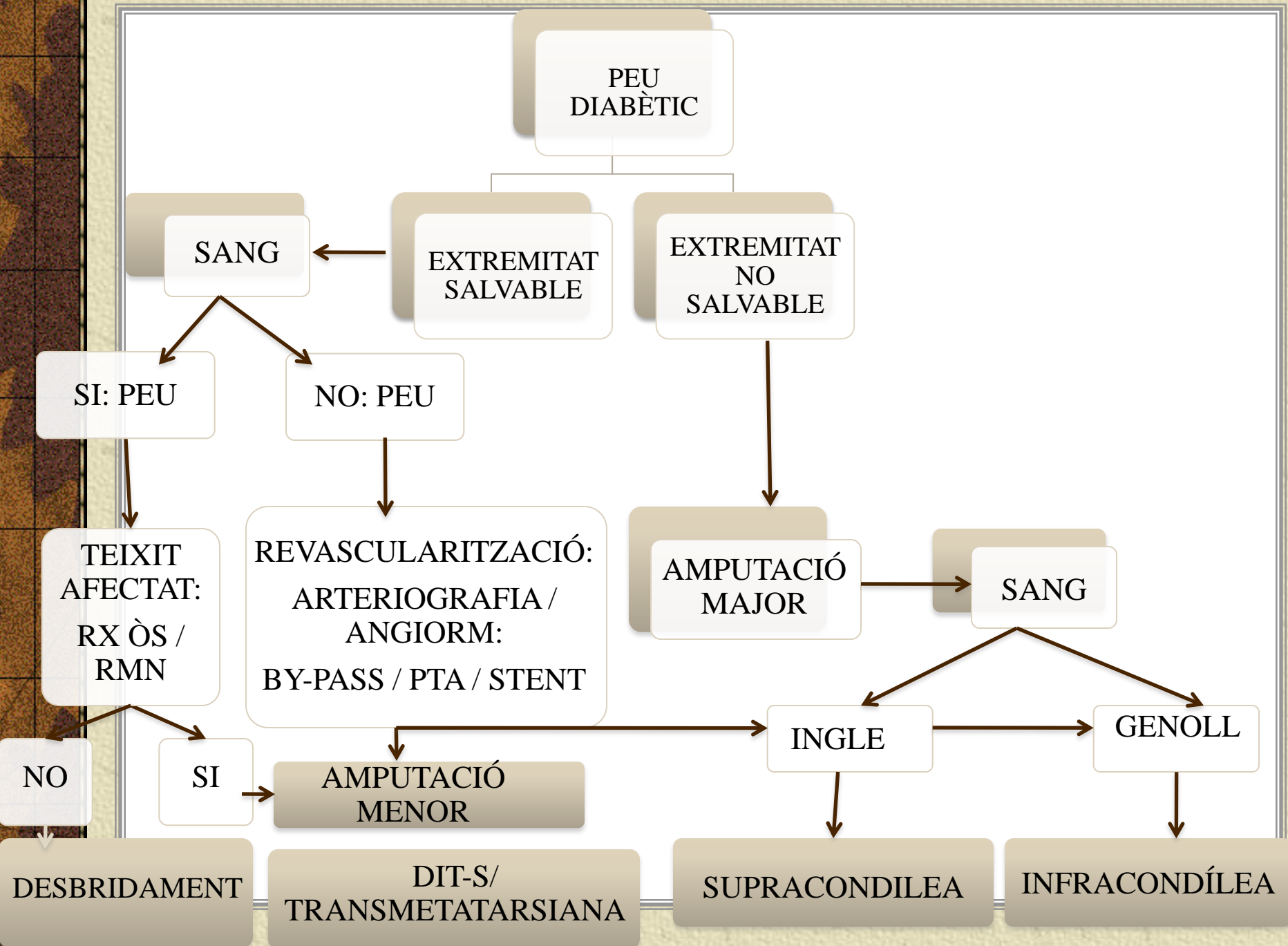
SUPRACONDILEA

INFRACONDÍLEA

# COM ÉS L'AFECTACIÓ DE TEIXITS ?







PEU  
DIABÈTIC

SANG

EXTREMITAT  
SALVABLE

EXTREMITAT  
NO  
SALVABLE

SI: PEU

NO: PEU

TEIXIT  
AFECTAT:  
RX ÒS /  
RMN

REVASCULARITZACIÓ:  
ARTERIOGRAFIA /  
ANGIORM:  
BY-PASS / PTA / STENT

AMPUTACIÓ  
MAJOR

SANG

NO

SI

AMPUTACIÓ  
MENOR

INGLE

GENOLL

DESBRIDAMENT

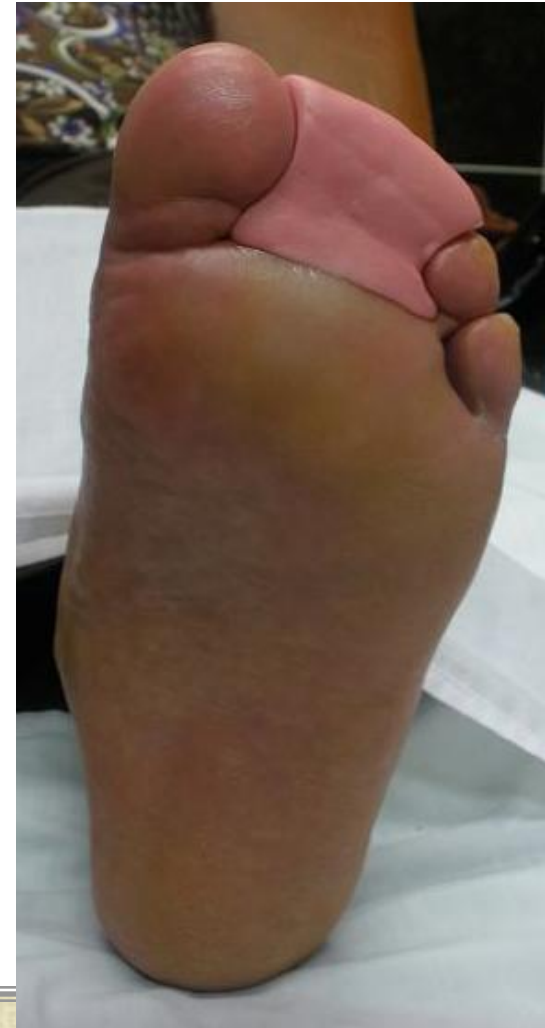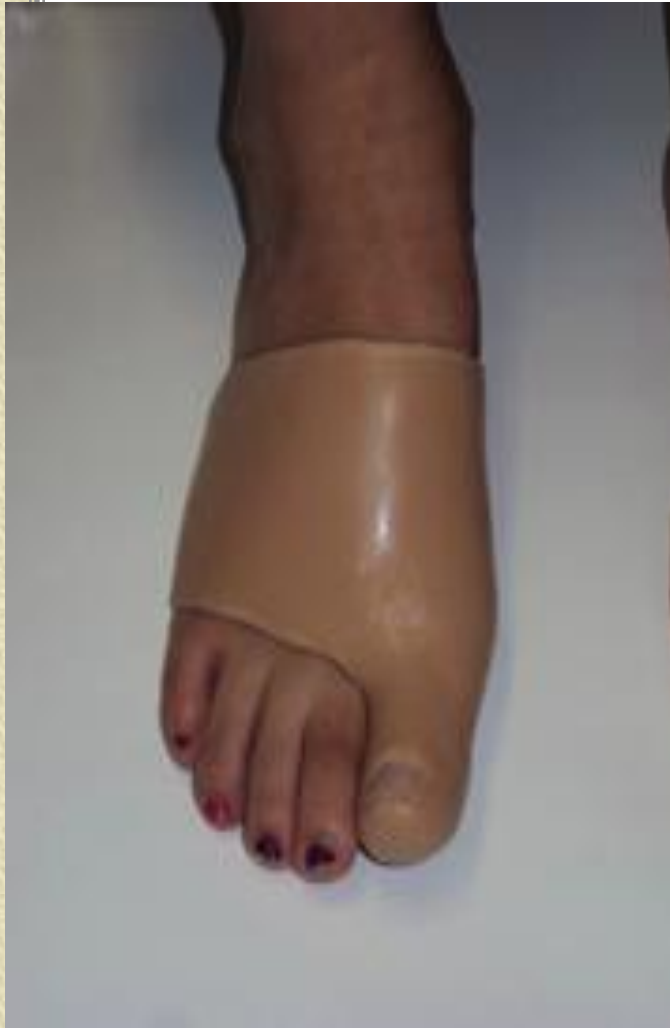DIT-S/  
TRANSMETATARSIANA

SUPRACONDILEA

INFRACONDÍLEA

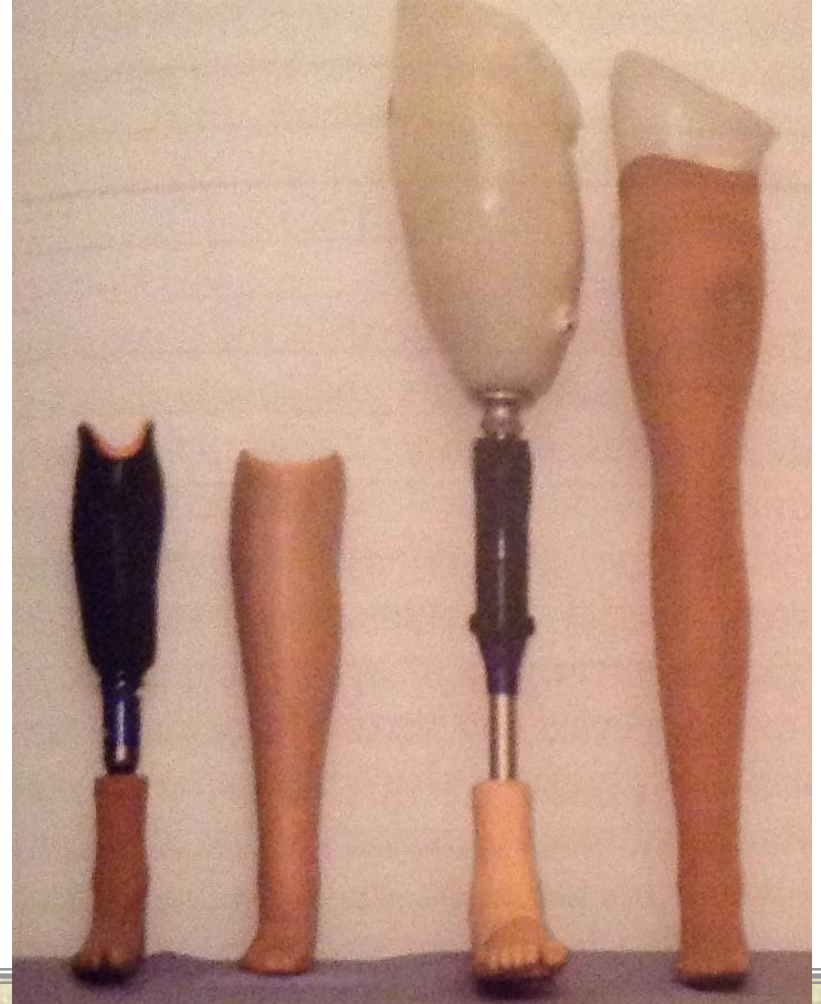
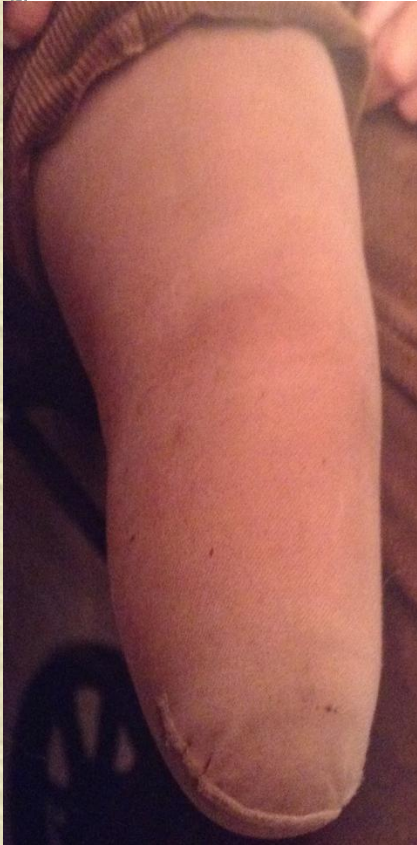# I UN COP AMPUTATS, QUÈ PODEM FER?

## AMPUTACIÓ MENOR



# I UN COP AMPUTATS, QUÈ PODEM FER?

## AMPUTACIÓ MAJOR: PROTETITZACIÓ



# REHABILITACIÓ

